

Dra. Ilka M. Guerrero E.,¹
Dra. Brenda Isaza,
Dr. Gonzalo Corvera²

Osificación Laberíntica: hallazgos por Tomografía Computada

RESUMEN

La hipoacusia sensorial en pacientes pediátricos y adultos puede ser condicionada por diferentes causas entre las cuales podemos mencionar las anomalías congénitas, infecciones (virales, bacterianas, granulomatosas), enfermedades metabólicas, traumatismos (anoxia, fracturas, postquirúrgicas), vasculares y tumorales.

En la actualidad la Tomografía Computada (TC) con cortes milimétricos y submilimétricos al igual que la Imagen por Resonancia Magnética (IRM) en sus secuencias rápidas, son utilizadas para la valoración de los pacientes con hipoacusia sensorial que manifiestan alteraciones a nivel del laberinto óseo y membranoso. El propósito de este trabajo es mostrar nuestra experiencia en el manejo de pacientes con

hipoacusia sensorial profunda, posibles candidatos a implante coclear, mostrando los hallazgos que pueden ser observados en los estudios de Tomografía Computada de alta resolución.

Se realiza revisión retro y prospectiva en 13 pacientes (7 mujeres, 6 hombres), con historia clínica de hipoacusia sensorial profunda a quienes se les realizó TC e IRM.

Los autores demuestran la utilidad de TC del oído en el estudio de los pacientes con hipoacusia sensorial profunda que cursan con osificación laberíntica de cualquier etiología, los cuales pueden ser posibles candidatos a implante coclear.

PALABRAS CLAVE: osificación, laberinto óseo, tomografía computada, implante.

¹Del Departamento de Radiología e Imagen. Complejo Hospitalario Metropolitano Caja de Seguro Social. Apartado Postal 6-3461, El Dorado Panamá, Panamá y del ²Departamento de Otorrinolaringología. Hospital General Manuel Gea González. México, DF.

Copias (copies): Dra. Ilka M Guerrero ilkag@hotmail.com
© Sociedad Mexicana de Radiología e Imagen, A.C.

Introducción

El grado de hipoacusia sensorial profunda puede ser variable de paciente a paciente y condicionada por múltiples factores entre los que podemos mencionar: congénitos (Síndrome del acueducto vestibular amplio, Síndrome de Cogan, displasias cocleares, ausencia congénita del nervio coclear, ausencia de los canales semicirculares, otoescler-

osis coclear), infecciosas (laberintitis viral, bacteriana postraumática, postquirúrgicas, granulomatosas), vasculares (malformaciones arteriovenosas, doliccoetasia vértebrobasilar), metabólicas, traumáticas (trauma al nacer-anoxia, fracturas, postquirúrgicas), tumorales (Schwannomas, meningiomas, tumores del saco endolinfático, linfoma, carcinoma leptomeníngea etc.).^{1,6}

Dentro del manejo multidisciplinario de los pacientes con hipoacusia sensorial profunda de cualquier etiología, la Tomografía Computada de oídos con técnica de alta resolución (TC), es utilizada para la observación de las estructuras normales y alteraciones morfológicas del laberinto óseo que ayuden al clínico a determinar el origen de la hipoacusia y lo alerten so-

bre los inconvenientes que se pueden presentar quirúrgicamente sobre todo en los pacientes con anomalías cocleares y osificación laberíntica. Está bien difundida por algunos autores, la utilidad de la Resonancia Magnética en el estudio del laberinto membranoso, con el empleo de las secuencias Fast-Spin Echo y 3DFT-CISS, podemos valorar las raíces nerviosas dentro del canal, visualización del líquido intralaberíntico y permeabilidad coclear.^{2,7-13}

El mejoramiento de las técnicas quirúrgicas y de los electrodos multicanales utilizados en los implantes cocleares ofrece nuevas y mejores perspectivas a los pacientes con hipoacusia sensorial profunda. El objetivo de este trabajo es mostrar nuestra experiencia en el manejo multidisciplinario de los pacientes con hipoacusia sensorial profunda que cursan con osificación laberíntica de cualquier etiología demostrada por TC y RM, que pueden ser candidatos potenciales a implante coclear.^{5,8,15}

Material y métodos

Se hizo una revisión retro y prospectiva de 13 pacientes (7 mujeres, 6 hombres) en edades comprendidas entre 5-50 años e historia de hipoacusia sensorial de moderada a profunda. A todos los pacientes se les realizó principalmente Tomografía Computada de oídos en el plano axial-coronal y cortes de 1mm de grosor / 1mm de desplazamiento. Se incluyeron en este estudio únicamente los pacientes con osificación laberíntica de cualquier etiología demostrada por TC.

Los hallazgos observados en TC fueron tabulados de acuerdo al grado de compromiso óseo-fibroso observado a nivel de la cóclea (vuelta basal, media, apical), vestíbulo y canales semicirculares, ventana oval, ventana redonda. Adicionalmente se suministró información sobre el gra-

do de neumatización de la mastoides y variantes anatómicas (golfo de la yugular, carótida interna), que puedan influir o dificultar cualquier tipo de abordaje quirúrgico posterior.

Resultados

En el grupo de pacientes que reunió los criterios para ser incluidos en este estudio se incluyen: 7 pacientes con otosclerosis coclear, 2 pacientes con antecedentes de meningitis, 2 pacientes cuyas alteraciones a nivel de la cápsula laberíntica no pudieron ser explicadas clínicamente, 1 paciente con Síndrome de Usher (retinitis pigmentosa), 1 paciente con otitis media crónica colesteatomatosa recurrente.

Los hallazgos observados en la TC muestran mayor compromiso a nivel de la vuelta basal de la cóclea en 12 pacientes (6 óseo, 4 fibro-óseo, 2 fibroso), 3 pacientes con afección a nivel de la vuelta media, 2 pacientes con afección de la vuelta apical. En la ventana redonda se observaron alteraciones en 6 pacientes (4 fibroso, 2 óseo), 6 pacientes con otosclerosis coclear mostraron engrosamiento a nivel de la ventana oval, 1 paciente con otosclerosis coclear mostró focos de desmineralización de la cápsula laberíntica con extensión al fondo del CAI. 1 paciente con meningitis y el paciente con OMC mostraron obliteración parcial del vestíbulo y completa del canal semicircular lateral y superior. El CAI fue normal en 12 pacientes. La mayoría de los pacientes (12), mostró amplia neumatización de la mastoides, en 2 pacientes incluía la punta de la mastoides, 1 paciente con cambios postquirúrgicos y colesteatoma residual, 3 pacientes con golfo de la yugular en posición alta (2 bilateral, 1 derecho). No se observó trayecto anómalo de la carótida interna. (Tabla I).

Cuadro I. Análisis comparativo de los resultados

Nº	Edad	Sexo	Diagnóstico	Cóclea	Vestíbulo	Canales Semicirculares	VO	VR	CAI	Mastoides (Neumatización)	Golfo Yugular
1	5	M	Meningitis	VB-M-A(o)	-	-	-	o	-	N	-
2	25	F	Meningitis	VB(o)	-	L-S-P (o)	-	-	-	N	-
3	30	M	Otomastoiditis	-	o	L-S-P (o)	-	o	-	Cirugía	-
4	19	F	Indeterminado	VB(o)	-	-	-	-	-	N	Alto (B)
5	49	F	Indeterminado	VB(o)	-	L-S-P (f)	-	-	-	N	-
6	48	F	S de Usher	VB (f-o)	-	-	-	-	-	N	Alto (B)
7	27	F	Otosclerosis	VB (f-o)	-	-	E	-	-	N	Alto (U)
8	31	F	Otosclerosis	VB (f-o)	-	-	-	-	-	N	-
9	33	F	Otosclerosis	VB (o)	-	-	E	-	-	N	-
10	44	F	Otosclerosis	VB (f)	-	-	E	f	-	N	-
11	45	M	Otosclerosis	VB (f-o)	-	L-P (f)	E	f	-	N	.
12	51	M	Otosclerosis	VB-M-A (f-o)	-	-	E	f	f (fondo)	N	-
13	43	M	Otosclerosis	VB-M (f)	-	-	E	f	-	N	-

VB-VM-VA= vuelta basal, media, apical f= fibrosis o= óseo E= engrosamiento N= normal neumatización
L-S-P= canales semicirculares latera, superior, posterior B= bilateral U=unilateral

Discusión

Se describen en la literatura las etiologías más frecuentes que explican la osificación laberíntica y de las cuales se mencionan: origen timpánico (otitis media crónica con o sin colesteatoma, complicaciones de estapedectomía) (Figuras 1a, 1b), origen meníngeo (meningitis bacteriana) (Figuras 2a y 2b), origen postraumático, origen hematógeno. Otras etiologías de origen congénito como la otoesclerosis coclear (Figura 3b) y el Síndrome de Cogan se pueden agregar al grupo anterior debido a que condicionan osificación laberíntica de grado variable.^{7,9,13-19}

En la patogénesis en los casos de osificación de origen timpánico, el proceso infeccioso se inicia o disemina a través de la ventana oval, redonda o por fístulas del canal semicircular lateral. El conducto auditivo interno y el acueducto coclear son las vías de diseminación del proceso supurativo en los casos de meningitis. En los pacientes que han sufrido cambios postraumáticos se ha observado hemorragia del oído interno con proliferación del endostio que conlleva a la osificación posterior de grado variable. En el Síndrome de Cogan (disfunción vestibulo-auditiva y queratitis intersticial no supurativa), la osificación laberíntica ha sido relacionada con infecciones de

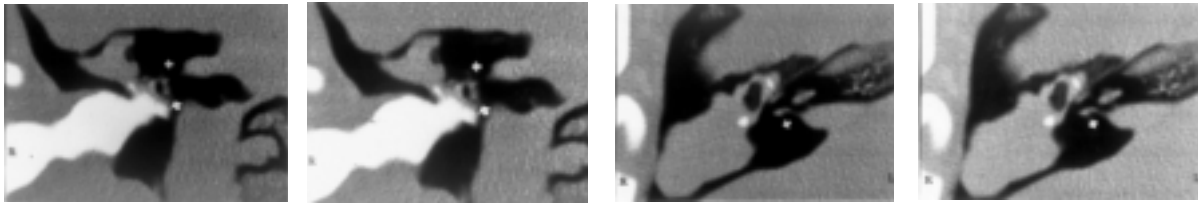


Figura 1a y 1b. Corte axial y coronal que nos muestra cambios postquirúrgicos de la mastoides derecha con enfermedad colesteatomatosa recurrente, observe la osificación de la vuelta basal de la cóclea, vestibulo, canal semicircular lateral y superior (flechas).

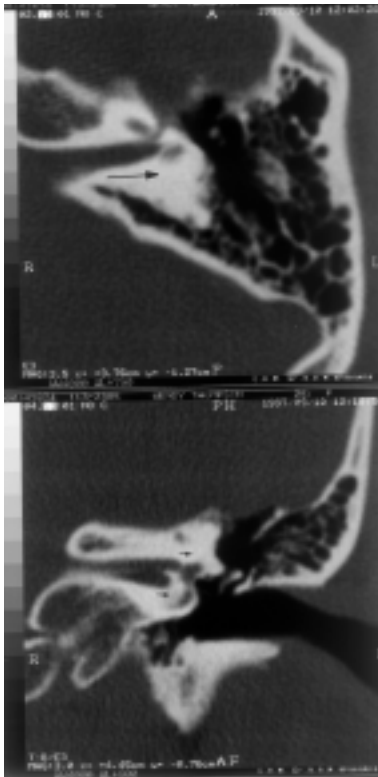


Figura 2a y 2b. Corte axial y coronal de TCAR de paciente con antecedente de meningitis con obliteración parcial del vestibulo y completa del canal semicircular lateral y superior. Las flechas largas y cortas señalan los sitios de osificación.

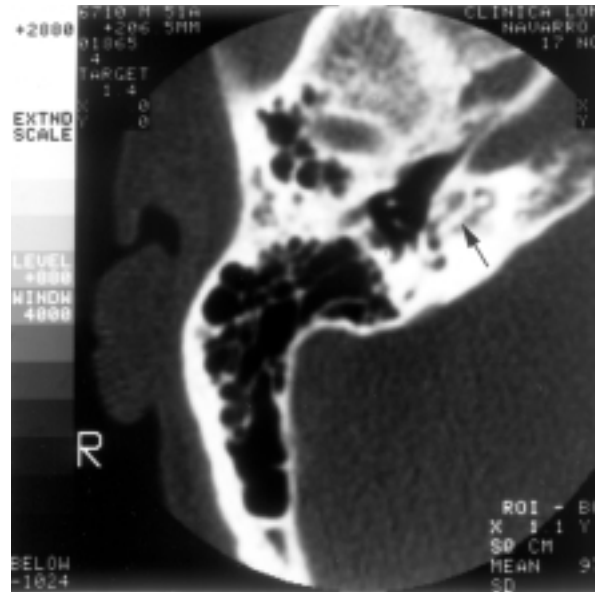


Figura 3a. Corte axial de TC que muestra osificación de la vuelta basal de la cóclea en paciente con otoesclerosis coclear (flecha).

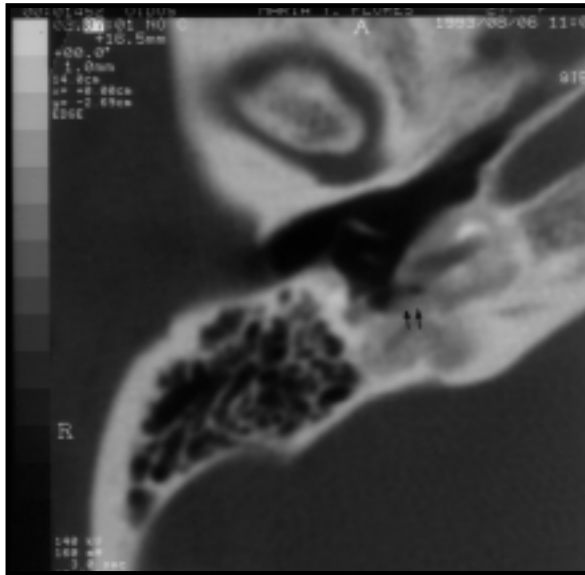


Figura 3b. Corte axial de TC donde se observa obliteración por tejido fibroso a nivel de la ventana redonda y parcialmente vuelta basal de la cóclea (flecha doble).

origen viral, enfermedad autoinmune, enfermedad vascular sistémica, factores que condicionan alteraciones de la estría vascular, obliteración del espacio perilinfático y endolinfático por coágulos, detritos celulares, tejido conectivo y posteriormente hueso de neoformación. Todas las etiologías antes descritas cursan por diferentes etapas en su patogénesis (aguda, fibrosa, osificación), etapas que han sido correlacionadas con los hallazgos observados en TC y RM.^{6,8,13,15-18}

La TC es el método de imagen utilizado inicialmente en la valoración de la osificación laberíntica en sus diferentes estadios. De acuerdo a la experiencia de los autores la RM puede ser utilizada en forma complementaria y en casos muy selectos en la valoración de los pacientes con sospecha de obliteración del laberinto membranoso por tejido fibroso, aunque de acuerdo a los casos presentados en esta publicación no se hizo necesaria la utilización de otros métodos complementarios para corroborar el diagnóstico. Algunos autores preconizan la utilización de la RM como método de estudio inicial en la valoración de los pacientes con hipoacusia sensorial de cualquier etiología. Las estrategias de estudio en este grupo de pacientes dependerá de la experiencia y recursos de cada institución en particular.²

Los métodos de imagen disponibles en la actualidad y en particular la TC, juega un papel importante en el manejo de los pacientes con hipoacusia sensorial de cualquier etiología

que cursan con osificación laberíntica, los cuales pueden ser candidatos a implantes cocleares. Los implantes cocleares son prótesis auditivas, las cuales son colocadas quirúrgicamente a nivel de la cóclea y han demostrado su gran utilidad en el manejo y rehabilitación de los pacientes con importante deterioro de la función auditiva de cualquier etiología. La información proporcionada por la TC ofrece información relevante en la determinación del abordaje quirúrgico que pueda garantizar una inserción ó implantación exitosa de los electrodos.^{3,5,8,9,10,14}

Como podemos observar con este trabajo, el panorama diagnóstico y terapéutico de los pacientes con hipoacusia sensorial profunda que cursan con osificación laberíntica de grado variable, ha sufrido grandes avances condicionado en gran medida por el mejoramiento de los protocolos de TC utilizados en su evaluación y en el análisis cuidadoso de los hallazgos observados.

Conclusiones

La valoración y manejo de los pacientes con hipoacusia sensorial de cualquier etiología puede variar de institución a institución. Los pacientes que cursan con hipoacusia sensorial secundaria a osificación laberíntica pueden ser estudiados inicialmente con TC de oídos y complementar con RM (FES) cuando existan dudas diagnósticas no demostradas por TC o en pacientes muy selectos que plantean dificultades en su manejo posterior. Los autores recomiendan un cuidadoso análisis de las imágenes en base a la utilización y selección de adecuados protocolos de estudio para cada caso en particular, la información proporcionada al clínico jugará un papel importante en la selección de los pacientes candidatos a implante coclear y en la determinación del abordaje quirúrgico apropiado.

Abstract

Severe to profound sensoryneural hearing loss can be originated by many factors including: congenital, infections, metabolic disorders, traumatic, postquirurgical and unknown etiologies.

Computed Tomography (CT) has been used in the evaluation of patients with sensoryneural hearing loss who will have undergone cochlear implants. To date, CT and MR are very useful tools to detect normal and morphologic abnormalities encountered in patients with deafness.

The purpose of this study is to show our experience in patient with sensoryneural hearing loss due to labyrinthine ossification, mainly studied by CT, and show the findings observed in bony labyrinth.

Referencias

1. Swartz JD, Harnsberger HR. The Otic Capsule and Othosystrophies in Imaging of the Temporal Bone, New York, Thieme Medical Publisher, Ed 2, 1992; 192-243.
2. Harnsberger HR. Evaluation of the Patient with Sensoryneural Hearing Loss. 35th Annual Scientific Conference and Post graduate Course in Head and Neck Imaging. Denver-Colorado. Syllabus 2001.
3. Lo WWM. Pre and Post operative Imaging of Patients with Cochlear and Brain Stem Implants. 31 st Annual Scientific Conference and Post Graduate Course in Head and Neck Imaging. Toronto Canada. Syllabus 1997, 133-139.
4. Umman S, Talbot JM. Otic Capsule Dysplasia: Clinical and CT Findings. RadioGraphic 1990; 10: 823-838.
5. Sheldon I, Kaplan S, Catlin F, Weaver T, Feigin R. Onset of hearing loss in children with bacterial meningitis. Pediatrics 1984; Vol 73 N.5: 575-578.
6. Guerrero IM, Corvera G. Otosclerosis Sensorial Profunda: correlación clínica y de imagen. Rev Mex Radiol 1994; 48: 21-25.
7. Swartz J, Mandell D, Faerber E, Popky G, Ardito J, Steiberg S, Rojer CH. Labyrinthine Ossification Etiologies and Findings. Radiology 1985; 157: 395-398.
8. Johnson M, Hasenstab S, Seichnaydre M, Williams G. CT of post meningitis deafness: Observation and predictive value for Cochlear Implants in Children. AJNR Am J Neuroradiol 1995; 16: 103-109.
9. Novak MA, Fifer RC, Barkmeir JC, Firszt JB. Labyrinthine ossification after meningitis: its implications for cochlear implantation. Otolaryngol Head Neck Surg 1990; 103 (3): 351-356.
10. Harnsberger HR, Dart DJ, Parkin JL, Smoker WRK, Osborn A. Cochlear implant candidate: assessment with CT and MR Imaging. Radiology 1987; 164: 53-57.
11. Langman AW, Quigley SM. Accuracy of high resolution computed tomography in cochlear implantation. Otolaryngol Head Neck Surg 1996; 114: 38-43.
12. Wiet RJ, Pyle GM, O'Connor CA, Russell E, Schramm DR. Computed Tomography : how accurate a predictor for cochlear implantation?. Laryngoscope 1990; 100 (7):687-692.
13. Casselman J, Offeciers FE, Govaerts PJ, Kuhweidw R, Geldorf H, Somers T, D'Hont G. Aplasia and hipoplasia of the vestibulocochlear nerve: diagnosis with MR imaging. Radiology 1997; 202: 773-781.
14. Casselman J, Major MH, Albers FW. MR of the inner ear in patients with Cogan Syndrome. AJBR Am J Neuroradiol 1994; 15: 131-138.
15. Gantz B, McCabe BE, Tyler RS. Use of multichannel cochlear implants in obstructed and obliterated cochleas. Otolaryngol Head Neck Surgery 1988; 98 (1): 72-81.
16. Becker TS, Eisenberg LS, Luxford WM, House WE. Labyrinthine Ossification Secondary to Childhood Bacterial Meningitis. AJNR Am J Neuroradiol 1984; 5(6):739-741.
17. Green JD, Marin MS, Hinojosa R. Labyrinthitis ossificans: histopatologic consideration for cochlear implantation. Otolaryngol Head and Neck Surg 1991; 104 (3): 320-326.
18. Brookhouser PE, Worthington DW, Kelly WJ. Severe vs profound sensoryneural hearing loss in children: implications for cochlear implantation. Laryngoscope 1990; 100 (4): 349-356.